

Whole mount免疫染色による小脳区画の三次元的可視化

澤田和彦¹, 落合絵美²

¹つくば国際大学医療保健学部理学療法学科, ²看護学科

【要 旨】 小脳では、異なる遺伝子発現パターンを示すプルキンエ細胞群が矢状方向に配列し、独特なストライプ状の区画をつくる。本稿では、この様な小脳区画のwhole mount免疫染色による三次元的可視化について紹介する。whole mount免疫染色のプロトコールは、Sillitoe and Hawkes (J Histochem Cytochem 50:235-244, 2002)によって最初に示され、その後、我々が加熱処理による抗原賦活化を適用することでプロトコールを簡略化した(Sawada and Sun, Curr Neurobiol 1:21-24, 2010)。whole mount免疫染色は、何百枚もの連続組織切片像を三次元構築することなく、zebrin IIやHSP25などによる小脳区画の正常構造の解析や、遺伝子異常などに起因した小脳区画の異常の解析を容易な形で可能にする。(医療保健学研究 第2号 : 21-28頁 / 2010年11月16日採択)

キーワード : 免疫組織化学, zebrin II, HSP25, Ca²⁺チャンネル病, rollingマウス, 小脳区画

1. 序論

whole mount 免疫染色は、胚子や胎仔、摘出器官を丸ごと特定の抗原に対する抗体と反応させ、抗体の認識部位を三次元的に可視化する方法である。元来、胚子や胎仔の形態形成および形態形成関連物質の発現動態解析のために開発された方法で、whole mount in situ hybridization 法と共に発生学の研究に広く用いられている。しかし、胎仔に比べて結合組織が密な成体の器官では、器官表面から数 m しか抗体が浸透しないため、血管や腸管などの管

状器官で構造タンパクや栄養因子の発現などの解析には用いられるものの、脳や肝臓、腎臓などの実質性器官の解析には不向きなのが実状である。

脊椎動物の小脳には、矢状方向にストライプ状に配列する区画が存在する。この帯状区画は、裂や溝などの解剖学的ランドマークによってその境界線が定められているものではなく、小脳を構成する神経細胞のひとつであるプルキンエ細胞の遺伝子発現パターンの相違(表現型 phenotype)によって区分される(Hawkes, 1997)。現在では、zebrin II (Aldolase C)を発現するプルキンエ細胞と発現しないプルキンエ細胞が交互に配列することでストライプ状の区画をつくることが知られている(Hawkes, 1997)。この様なzebrin II帯状区画は、登上線維(延髄の下オリーブ核から小脳プルキンエ細胞に投射する“オリーブ小脳路”の神経線維)の

連絡責任者 : 澤田和彦

〒300-0051 茨城県土浦市真鍋6-8-33

つくば国際大学医療保健学部理学療法学科

TEL: 029-883-6032

FAX: 029-826-6776

e-mail: k.sawada@tius-hs.jp

投射と密接に関係している(Voogd et al, 2003; Sugihara and Shinoda, 2004; Sugihara and Quy, 2007; Sawada et al, 2008)。しかし、小脳帯状区画の解析は、たとえば数百枚の組織切片を連続で作製し、その全てでzebrin II免疫染色を行い、写真撮影後にzebrin II免疫陽性プルキンエ細胞群を画像解析装置等を用いて三次元的に構築する(Ozol et al, 1999)など、多大な時間と労力を要した。しかし、Sitolloe and Hawkes (2002)により成獣マウス小脳のwhole mount免疫染色法が確立されて以来、小脳の帯状区画(Sitolloe and Hawkes, 2002; Terada et al, 2004; Sarna et al, 2006)やそれに関連した神経疾患(Sarna et al, 2003; Sawada et al, 2010)、オリーブ小脳路(Sawada et al, 2008)の解析などにwhole mount免疫染色が適用され、多くの成果を上げている。本稿では、小脳帯状区画の三次元的可視化に有効なwhole mount免疫染色法の手順と、whole mount免疫染色による小脳の形態的、機能的異常の解析の現状について、我々の知見を織り交ぜながら概説する。

2. オリジナル・プロトコール

Sitolloe and Hawkes (2002)によって示された成獣マウスの小脳のwhole mount 免疫染色の手順を以下に示す。whole mount 免疫染色では通常、4%パラホルムアルデヒド溶液(pH. 7.4)を経心性に灌流した小脳の固定標本を使用する。尚、以下の手順の後固定、内因性パーオキシダーゼの不活性化および脱水に用いているメタノールは、エタノールに代替が可能である(Sawada and Sun, 2010)。

- ① 実体顕微鏡下で小脳の髄膜を全て取り除く。
- ② Dentの固定液(メタノール : DMSO = 4 : 1)中に浸し、室温で24時間、後固定する。

- ③ 3%過酸化水素を含むDentの固定液に室温で24時間浸し、内因性パーオキシダーゼを不活性化させる。
- ④ 100%メタノール中に室温で60分浸し、脱水する。更にこの工程を二回繰り返す。
- ⑤ メタノールに浸したまま -80°C の超低温槽に60分間入れ、冷凍する。
- ⑥ メタノールに浸したまま標本を室温に60分間放置し、解凍する。
- ⑦ ⑤、⑥の工程を更に五回繰り返す。
- ⑧ 室温で50%メタノール液に90分、15%メタノール液に90分、リン酸緩衝生理食塩水(pH. 7.4) (PBS)に90分浸し、親水する。
- ⑨ 10mg/ml proteinase K (ケミコン、日本)に室温で5分間反応させる。
- ⑩ PBSに室温で5分浸し、洗浄する。更にこの工程を二回繰り返す。
- ⑪ PBSMT(2% スキムミルク、0.1% Triton-X100をPBSに溶かした液)中に浸し、室温で一晩、ブロッキング(一次および二次抗体の非特異的結合のブロック)を行う。
- ⑫ 一次抗体をPBSMT - DMSO(19:1)液に希釈し、標本を浸し、室温で48時間反応させる。
- ⑬ PBSMTに浸し、室温で2~3時間洗浄する。この工程を更に二回繰り返す。
- ⑭ 二次抗体をPBSMT - DMSO(19:1)液に希釈し、標本を浸し、室温で24時間反応させる。
- ⑮ PBSMTに浸し、室温で2~3時間洗浄する。この工程を更に一回行う。
- ⑯ PBT(0.2% ウシ血清アルブミン、0.1% Triton-X100をPBSに溶かした液)中に浸し、室温で2~3時間洗浄する。
- ⑰ DAB溶液(0.025% ジアミノベンチジン四酢酸塩(DAB)(Sigma)、0.015%過酸化水素をPBSに溶かした液)中に室温で4~5分間浸し、発色を行う。

3. 一次抗体反応前の加熱処理

ホルマリン固定標本では抗原タンパクにアルデヒド架橋が形成され、免疫染色をする場合、抗原認識部位(epitope)に抗体が到達しにくくなり、染色性が弱くなったり、失われたりすることがある。マイクロウェーブ照射や加熱処理、オートクレーブ処理などによる抗原賦活化は、アルデヒド架橋を破壊することにより抗原認識部位を露出させ、免疫染色性を改善する方法である(Shi et al, 2001)。我々は加熱前処理による抗体賦活化をwhole mount免疫染色法に適用することでSitolloe and Hawkes (2002)のプロトコールを一部改変し、簡便で迅速な染色を可能にした(Sawada and Sun, 2010)。以下にその手順を示す。

- (A) 実態顕微鏡下で小脳の髄膜を取り除く。
- (B) Dentの固定液中に室温で一晩浸し、後固定する。
- (C) 室温で50%メタノール液に90分、15%メタノール液に90分、PBS (pH. 7.4)に90分浸し、親水する。
- (D) Antigen Retrieval Reagent UNIVERSAL (R&D system, Minneapolis, MN)中で90℃、30分間、加熱処理する。
- (E) Antigen Retrieval Reagent 標本を4℃で30分間冷やす。
- (F) PBSに室温で5分間浸し、洗浄する。
- (G) オリジナルプロトコールの『⑩ブロッキング』以降の工程により、whole mount免疫染色を進める。

加熱処理による抗原賦活化は、一次および二次抗体を少なくとも小脳分子層(厚さ約50 μm)を浸透してプルキンエ細胞層まで到達させ、オリジナルプロトコールと遜色のない染色像を得ることを可能にしている(Sawada and Sun, 2010)。また、Sitolloe and Hawkes (2002)のオリジナルプロトコールでは、抗体の浸透性を

確保するために一次抗体反応前に標本の-80℃凍結と常温解凍を各1時間ずつ、5サイクル以上繰り返して行う(オリジナルプロトコール⑤~⑦)。この工程に費やされる時間は単純に計算しても、10時間以上となる。しかし、加熱処理を行うことで、この工程は省略され、一次抗体反応前の前処理に費やされる時間は約1時間程度となる(Sawada and Sun, 2010)。更に、オリジナルプロトコールの凍結・解凍の工程は時間的な拘束だけでなく、-80℃対応の超低温槽が必要であり、設備的な制約も受ける。これに対し、加熱処理には90℃まで温めることが可能な恒温槽が必要となるが、これは超低温槽に比べて断然低コストで小型で持ち運びが可能のため、設置場所を問わず、また、メンテナンスもほとんど必要がない。この様に加熱処理抗原賦活化の適用は、設備面でも大きな利点があり、超低温槽を持たない小規模研究室でのwhole mount免疫染色の実施を可能にする。

4. 小脳区画の可視化

zebrin II抗体およびheat shock protein 25 (HSP25)抗体を用いた成獣マウス小脳のwhole mount免疫染色像を図1に示した。zebrin II免疫陽性反応は、Sitolloe and Hawkes (2002)の報告と同様に小脳の前部(AZ, anterior zone; 虫部I-VIa小葉、単小葉、係蹄小葉第I脚)ではストライプ状に、中央部(CZ, central zone; 虫部VIb-VII小葉、係蹄小葉第II脚)では一様に、後部(PZ, posterior zone; 虫部VII-IXa小葉および正中傍小葉)ではストライプ状に、小節部(NZ, nodular zone; 虫部IXb-X小葉、片葉、片葉傍)では一様にみられた。この様にマウス小脳は、zebrin II陽性プルキンエ細胞がストライプ状に配列する部位と一様に存在する(非ストライプ)部位が吻側から順に交互に並んでいることが分かる。更に前部のzebrin II陽性ストライプは細いのに対し、後部

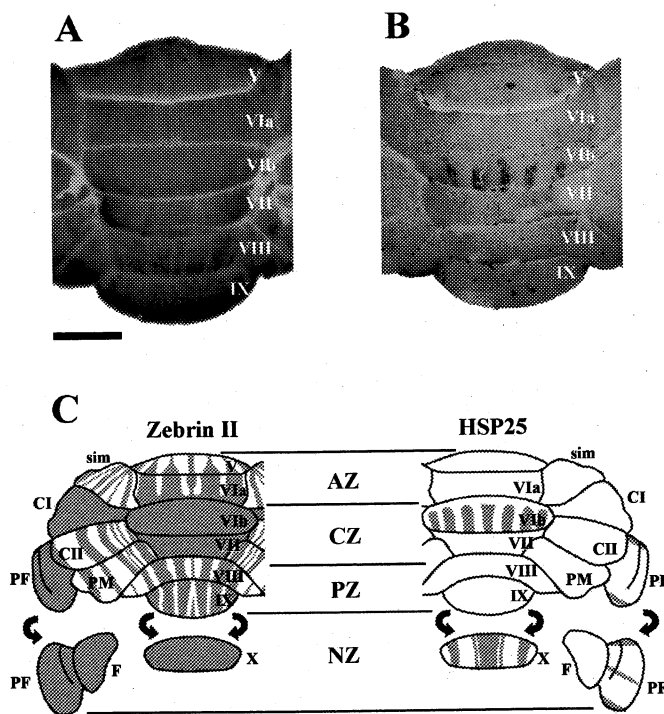


図1. whole mount 免疫染色を用いたマウス小脳のzebrin II陽性およびheat shock protein 25 (HSP25)陽性区画。A. zebrin II抗体を用いてwhole mount 免疫染色をした小脳の背側面。B. HSP25抗体を用いてwhole mount 免疫染色をした小脳の背側面。C. whole mount 免疫染色像を基に作成したzebrin IIおよびHSP25の分布図。zebrin II発現により小脳は、前部(AZ; ストライプ)、中央部(CZ; 非ストライプ)、後部(PZ; ストライプ)ではストライプ状に、小節部(NZ; 非ストライプ)に区分される。また、HSP25発現により、zebrin IIによってストライプが形成されない中央部(CZ)および小節部(NZ)がストライプ状に区分される。V: 虫部V小葉, VIa: 虫部VIa小葉, VIb: 虫部VIb小葉, VII: 虫部VII小葉, VIII: 虫部VIII小葉, IX: 虫部IX小葉, X: 虫部X小葉, AZ: 前部, CI: 係蹄小葉第I脚, CII: 係蹄小葉第II脚, CZ: 中央部, F: 片葉, NZ: 小節部, PF: 片葉傍, PZ: 後部, sim: 単小葉。スケールバー = 1 mm

のzebrin II陽性ストライプは太いのが分かる。HSP25のwhole mount免疫染色では、Armstrong et al (2000)の報告と同様に、zebrin II陽性プルキンエ細胞が一様に存在する中央部および小節部を更に幾つかに区分するストライプ状の区画が観察された(図1B,C)。中央部の虫部VIb小葉では5本のHSP25陽性ストライプが左右対称に存在し、小節部では虫部X小葉には太さの異なる5本のHSP25陽性ストライプが左右対称に、片葉傍には細い3本のHSP25陽性ストライプが存在した(図1B,C)。

5. 病態モデル動物の解析

whole mount免疫染色による病態モデルの解析については、calbindin D-28k抗体(プルキンエ細胞のマーカー抗体)を用いたプルキンエ細胞脱落の三次元パターンの解析がlurcherマウスやNiemann-Pick type Cマウスで報告されている(Sitolloe and Hawkes, 2002; Sarna and Hawkes, 2003)。ここでは、rollingマウスの小脳におけるチロシン水酸化酵素(TH)の異所性発現の三次元パターンを調べた我々の研究について紹介する。

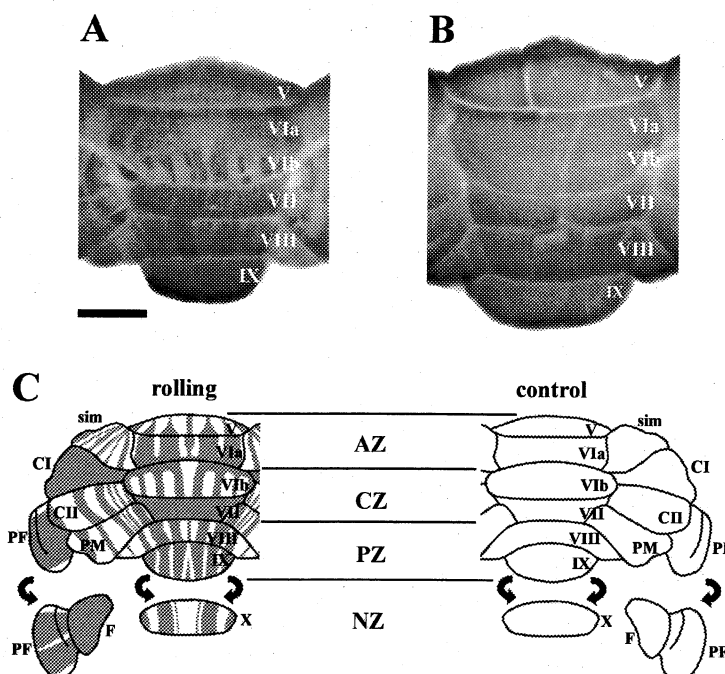


図2. チロシン水酸化酵素(TH)抗体を用いたrollingマウス(A)と野生型マウス(B)の小脳のwhole mount 免疫染色像とwhole mount 免疫染色像を基に作成したrollingマウスおよび野生型マウス小脳でのTHの分布図(C)。rollingマウス小脳ではzebrin様のTH陽性ストライプが観察されるが、zebrin IIとは異なり、中央部(CZ)および小節部(NZ)でheat shock protein 25 (HSP25)と相補的なストライプがみられる。野生型マウスでは、TH陽性ストライプは観察されない。V: 虫部V小葉, VIa: 虫部VIa小葉, VIb: 虫部VIb小葉, VII: 虫部VII小葉, VIII: 虫部VIII小葉, IX: 虫部IX小葉, X: 虫部X小葉, AZ: 前部, CI: 係蹄小葉第I脚, CII: 係蹄小葉第II脚, CZ: 中央部, F: 片葉, NZ: 小節部, PF: 片葉傍, PZ: 後部, sim: 単小葉. スケールバー = 1 mm

rollingマウスは、小脳性運動失調を呈するミュータントで、8番染色体のtottering遺伝子座(Ca^{2+} チャンネル α_{1A} サブユニット($Ca_v2.1$)遺伝子座をコード)に変異を持つため、ヒトの家族性片麻痺性偏頭痛(FHM)や反復発作性運動失調2型(EA-2)のモデル動物として知られている(Sawada et al, 2000; 澤田他, 2001; Sawada and Fukui, 2010a, 2010b)。同遺伝子座に変異を持つミュータントとして、totteringやleaner、rocker、wobblyなどが知られている(Sawada et al, 2000; 澤田他, 2001)。我々はrollingマウスの小脳において、zebrin II様の帯状分布を呈するプルキンエ細胞群でチロシン水酸化酵素(TH)が異所性に発現していることを報告した(Sawada et al, 1999b; Sawada and Fukui, 2001; 福井と澤田, 2003)。この様な小脳プル

キンエ細胞でのTH異所性発現は、細胞内 Ca^{2+} 濃度の異常を反映していると考えられており(Sawada and Fukui, 2001; 福井と澤田, 2003)、また、他のミュータントマウス(dilute-lethal; 10番染色体遺伝子のMyo5a遺伝子座に変異を持つ)においても運動失調の発症に相関してTH異所性発現が観察される(Sawada et al, 1999a; 1999b)。

whole mount免疫染色によりrollingマウス小脳でのTH異所性発現を三次元的に解析してみると、組織切片を用いた解析(Sawada et al, 1999a)と同様に、zebrin II様のストライプ状の発現パターンが観察された(Sawada et al, 2010)。しかし、虫部VIbおよびX小葉、片葉傍でzebrin IIとは異なる発現パターンが示された(Sawada et al, 2010)。rollingマウス小脳の

TH whole mount免疫染色像を図2に示した。本来、zebrin IIが一樣に発現する虫部VIbおよびX小葉、片葉傍で、TH陽性プルキンエ細胞のストライプ状の配列が観察された。これらの小葉でストライプ状に発現することが知られているHSP25(Armstrong et al, 2000)(図1)の発現と比べてみると、TH陽性プルキンエ細胞は、HSP25陽性プルキンエ細胞と交互に配列していることがわかった(Sawada et al, 2010)。また、組織切片を用いたTHとHSP25の免疫二重染色により、境界線を共有する一部のプルキンエ細胞でこれらの発現が重複するものの、THとHSP25の発現は、ほぼ相補的であることが明らかになった(Sawada et al, 2010)。これらの結果から、rollingマウスの小脳ではzebrin II陽性プルキンエ細胞で起こるTHの異所性発現は、HSP25を生理的に発現している細胞で抑制されていることが示唆された。

6. まとめ

成体器官のwhole mount免疫染色は、一般的には血管や腸管などの特定の管状器官で行われている。whole mount免疫染色の小脳への適用は、zebrin IIやHSP25などの特定の抗原の帯状分布(Sitolloe and Hawkes, 2002; Sarna et al, 2006)、プルキンエ細胞群に投射する登上線維の分布(Sawada et al, 2008)、ミュータントマウス等でのプルキンエ細胞脱落(Sitolloe and Hawkes, 2002; Sarna and Hawkes, 2003)やタンパク質の異所性発現(Sawada et al, 2010b)などの研究を大きく進展させてきた。この様な小脳の解析法は、従来、数百枚にも及ぶ連続組織切片を免疫染色し、写真撮影をした後に画像解析装置等を用いて三次元的に構築する方法(Ozol et al., 1999)に比べ、時間的にも労力的にも格段に短縮化され、小脳区画の三次元的解析をより身近なものにした。また、同手法は大脳皮質のバレル構造や、

セロトニンやノルアドレナリンなど特定の神経伝達物質をもった投射線維の三次元的走行、及びこれらの異常の解析への適用も可能であり、今後の研究の進展が期待される。

参考文献

- 澤田和彦, 坂田ひろみ, 福井義浩 (2001) Ca²⁺チャンネル病マウスにおける小脳の異常と運動失調. 四国医学雑誌 57:218-226.
- 福井義浩, 澤田和彦 (2003) Rolling mouse NagoyaにおけるCa²⁺チャンネルの異常と運動失調. Clin Neurosci 12:174-176.
- Armstrong CL, Krueger-Naug AM, Currie RW, Hawkes R (2000) Constitutive expression of the 25-kDa heat shock protein Hsp25 reveals novel parasagittal bands of Purkinje cells in the adult mouse cerebellar cortex. J Comp Neurol 416:383-397.
- Hawkes R (1997) An anatomical model of cerebellar modules. Prog Brain Res 114:39-52.
- Ozol K, Hayden JM, Oberdick J, Hawkes R (1999). Transverse zones in the vermis of the mouse cerebellum. J Comp Neurol 412:95-111.
- Sarna JR, Hawkes R (2003) Patterned Purkinje cell death in the cerebellum. Prog Neurobiol 70:473-507.
- Sarna JR, Marzban H, Watanabe M, Hawkes R (2006) Complementary stripes of phospholipase C β 3 and C β 4 expression by Purkinje cell subsets in the mouse cerebellum. J Comp Neurol 496:303-313.
- Sawada K, Fukui Y (2001) Expression of tyrosine hydroxylase in cerebellar Purkinje cells of ataxic mutant mice: its relation to the onset and/or development of ataxia. J Med Invest 48:5-10.

- Sawada K, Fukui Y (2010a) Cerebellar abnormalities based on chemical neuroanatomy in $Ca_v2.1$ mutant, rolling mouse Nagoya. *Adv Studies Biol* 2: 159-178.
- Sawada K, Fukui Y (2010b) Zebrin II expressing Purkinje cell phenotype-related and unrelated cerebellar abnormalities in $Ca_v2.1$ mutant, rolling mouse Nagoya. *ScientificWorldJo* 10: 2032-2038.
- Sawada K, Fukui Y, Hawkes R (2008) Spatial distribution of corticotropin-releasing factor immunopositive climbing fibers in the mouse cerebellum: analysis by whole mount immunohistochemistry *Brain Res* 1222: 106-117.
- Sawada K, Komatsu S, Haga H, Oda S, Fukui Y (1999a) Abnormal expression of tyrosine hydroxylase immunoreactivity in Purkinje cells precedes the onset of ataxia in *dilute-lethal* mice. *Brain Res* 844:188-191.
- Sawada K, Komatsu S, Haga H, Sun XZ, Hisano S, Fukui Y (1999b) Abnormal expression of tyrosine hydroxylase immunoreactivity in cerebellar cortex of ataxic mutant mice. *Brain Res* 829: 107-112.
- Sawada K, Haga H, Fukui Y (2000) Ataxic mutant mice with defects in Ca^{2+} channel $1A$ subunit gene: morphological and functional abnormalities in cerebellar cortical neurons. *Cngent Anom Kyoto* 40:99-107.
- Sawada K, Sakata-Haga H, Fukui Y (2010) Alternating array of tyrosine hydroxylase and heat shock protein 25 immunopositive Purkinje cell stripes in zebrin II-defined transverse zone of the cerebellum of rolling mouse Nagoya. *Brain Res* 1343:46-53.
- Sawada K, Sun X-Z (2010) Application of heat-induced antigen retrieval on whole mount immunostaining for adult mouse cerebellum. *Curr Neurobiol* 1:21-24.
- Shi SR, Cote RJ, Taylor CR (2001) Antigen retrieval techniques: Current perspectives. *J Histochem Cytochem* 49: 931-937.
- Sillitoe RV, Hawkes R (2002) Whole-mount immunohistochemistry: a high-throughput screen for patterning defects in the mouse cerebellum. *J Histochem Cytochem* 50:235-244.
- Sugihara I, Quy PN (2007) Identification of aldolase C compartments in the mouse cerebellar cortex by olivocerebellar labeling. *J Comp Neurol* 500:1076-1092.
- Sugihara I, Shinoda Y (2004) Molecular, topographic, and functional organization of the cerebellar cortex: a study with combined aldolase C and olivocerebellar labeling. *J Neurosci* 24: 8771-8785.
- Terada N, Banno Y, Ohno N, Fujii Y, Murate T, Sarna JR, Hawkes R, Zea Z, Baba T, Ohno S (2004) Compartmentation of the mouse cerebellar cortex by sphingosine kinase. *J Comp Neurol* 469:119-127.
- Voogd J, Pardoe J, Ruigrok TJH, Apps R (2003) The distribution of climbing and mossy fiber collateral branches from the copula pyramidis and the paramedian lobule: congruence of climbing fiber cortical zones and the pattern of zebrin banding within the rat cerebellum. *J Neurosci* 23:4645-4656.

Review article**Visualization of spatial organization of cerebellar compartmentation by whole mount immunostaining**Kazuhiko Sawada¹, Emi Ochiai²¹Department of Physical Therapy, ²Department of Nursing,
Faculty of Health Science, Tsukuba International University**Abstract**

The Purkinje cells of the cerebellar cortex form a complex arrangement of parasagittal stripes and transverse zones, which are reflected in the diversity of gene expression patterns. This paper introduces whole mount immunostaining technique, which can visualize spatial organization of such cerebellar parasagittal compartments. Protocol of whole mount immunostaining has originally described by Sillitoe and Hawkes (*J Histochem Cytochem* 50:235-244, 2002), and optimized by pretreatment with heat-induced antigen retrieval in our previous study (Sawada and Sun, *Curr Neurobiol* 1:21-24, 2010). This approach allows for examination of normal cerebellar topography revealed by cerebellar compartmentation antigens such as zebrin II and heat shock protein 25, and patterning defects caused by mutations, without 3D reconstruction of immunostained serial sections. [*Med Health Sci Res TIU* 2: 21-28 / Accepted 16 November 2010]

Keywords: Immunohistochemistry, Zebrin II, HSP25, Ca²⁺ channelopathy, Rolling mouse, Ataxia, Cerebellar compartmentation